Aus dem Pathologischen Institut der Universität Erlangen
(Direktor: Prof. Dr. med. E. Kirch)

Über metastasierende Kolloidstrumen.

Inaugural-Dissertation

zur

Erlangung der Doktorwürde

einer

Hohen medizinischen Fakultät

der

Friedrich-Alexander-Universität zu Erlangen

vorgelegt von

Ludwig Zapf

Assistenzarzt aus Fürth i. Bay.

Tag der mündlichen Prüfung: 8. Dezember 1939

Verlag von J. F. Bergmann in München.
Printed in Germany.

Dekan: Prof. Dr. Greving
Referent: Prof. Dr. E. Kirch

Sonderabdruck aus der Frankfurter Zeitschrift für Pathologie, Bd. 55, H. 1, 194

Druck von Carl Ritter & Co., Wiesbaden

Aus dem Pathologischen Institut der Universität Erlangen.
(Direktor Prof. E. Kirch.)

Über metastasierende Kolloidstrumen.

Von

Ludwig Zapf,
Assistent des Institutes.

Mit 3 Abbildungen im Text.

In der Geschwulstlehre ist eines der interessantesten, aber noch nicht restlos geklärten Kapitel die Metastasierung der Schilddrüsentumoren vom Bau des kolloidhaltigen Adenoms. Nachdem im Jahre 1871 bereits *Müller*[1] über zwei Strumametastasen berichtet hatte, wurde erst durch *Cohnheim*[2] im Jahre 1876 die besondere Aufmerksamkeit auf die Tumoren der Schilddrüse gelenkt; er machte auf den scharfen Gegensatz aufmerksam, den diese Tumoren in ihrem malignen klinischen Verhalten einerseits und in ihrem benignen histologischen Bild andererseits darbieten. Bei der Sektion fand er zahlreiche Metastasen in den verschiedensten Organen (Skelet, Lungen, Lymphknoten). Wenn auch die Metastasierung als eines der Hauptkriterien der bösartigen Geschwülste allgemein anerkannt wird, so konnte sich *Cohnheim*[2] bei seinem Fall doch nicht dazu entschliessen, die Diagnose „Carcinom" zu stellen. Er wagte den Begriff des „metastasierenden Adenoms" der Schilddrüse, zumal der histologische Bau der primären Schilddrüsengeschwulst wie der Metastasen dem Bild des gewöhnlichen Schilddrüsenadenoms äusserst ähnlich war.

Nach dieser Mitteilung *Cohnheims*[2] wurden in der Folgezeit viele derartige Fälle veröffentlicht. Klar war man sich nur nicht über die Nomenklatur. Man findet deshalb für diese Schilddrüsentumoren und ihre Metastasen die verschiedensten Bezeichnungen: „Gutartige, metastasierende Kolloidstruma" (*Cohnheim*[2], *Honsell*[3], *Poser*[4], *Langhans*[5]), „Malignes oder destruierendes Adenom" (*Boormann*[6], *Ribbert*[7], *Selberg*[8], *Wölfler*[9], *Ziegler*[10] u. a.), „Thyreogene Tumoren" (*Regensburger*[11]), „Epithelioma adenoide" (*Masson*[12]), „Epithelioma adenomorphe" (*Bèrard*[13]), „Struma colloides maligna" (*Kocher*[14]), „Metastasierendes Adenom" (*Wegelin*[15]), „Strumametastasen" (*Dreesmann*[16]).

[1] *Müller:* Jena. Z. Med. u. Naturwiss. **6** (1871). — [2] *Cohnheim:* Virchows Arch. **66** (1876). — [3] *Honsell:* Bruns' Beitr. **24**, 112 (1899). — [4] *Poser:* Inaug.-Diss. Jena 1906. — [5] *Langhans:* Virchows Arch. **189** (1907); **206** (1911). — [6] *Boormann:* Wien. klin. Wschr. **1928**. — [7] *Ribbert:* Geschwulstlehre; Bonn 1904. — [8] *Selberg:* Dtsch. Z. Chir. **1878**. — [9] *Wölfler:* Arch. klin. Chir. **29** (1883). — [10] *Ziegler:* Arch. klin. Chir. **31** (1884). — [11] *Regensburger:* Inaug.-Diss. Strassburg 1911; Berl. klin. Wschr. **33** (1912). — [12] *Masson:* Bull. Soc. nat. Chir. Paris 1918. — [13] *Bèrard:* Lyon chir. 1931. — [14] *Kocher:* Dtsch. Z. Chir. **91** (1907). — [15] *Wegelin:* Henke-Lubarsch 8, Berlin 1926. — [16] *Dreesmann:* Med. Klin. **1925**, Nr. 50.

Der Gegensatz zwischen dem histologisch gutartigen Bild einerseits und der Tatsache einer Metastasierung bzw. dem bösartigen klinischen Verhalten andererseits hat manche Autoren dazu veranlasst, von gutartigen oder bösartigen Tumoren zu sprechen; darin liegt ein Widerspruch in sich selbst und es ist viel logischer, den Ausdruck „Metastasen geweblich typisch und homolog gebauter Geschwülste" (*Lubarsch*[1]) zu gebrauchen. Erst *Langhans*[2], dem wir die erste übersichtliche Einteilung der malignen, epithelialen Tumoren überhaupt verdanken, hat auch in die Pathologie der Schilddrüsentumoren ein System gebracht. Er trifft folgende Einteilung:

1. Die wuchernde Struma (entsprechend dem Adeno-Carcinom von *v. Eiselsberg*[3], *Erdheim*[4] u. a.).
2. Carcinomatöse Strumen mit dem gewöhnlichen, unregelmäßigen Bau der Krebse.
3. Die metastasierende Kolloidstruma.

Langhans[2] führt dann noch weitere Geschwulstformen an:

Die Parastruma, von Epithelkörperchen ausgehend; die kleinalveoläre, grosszellige Struma, vielleicht Struma postbranchialis (*Getzowa*[5]); das Papillom und das Cancroid.

Langhans[2] selbst sagt, dass diese Tumoren auf embryonale Störungen zurückzuführen sind.

In früheren einschlägigen Arbeiten wurde wiederholt die Forderung aufgestellt, jeder Fall von kolloidbildendem, metastasierendem Schilddrüsentumor solle veröffentlicht werden. Im folgenden berichte ich nun über zwei derartige Fälle, die im Erlanger Pathologischen Institut zur Beobachtung gelangten und in ihrem längeren Krankheitsverlauf gewisse Eigentümlichkeiten aufzuweisen haben.

Fall 1. Die Kenntnis der Krankengeschichte dieses Falles, der am Städtischen Krankenhaus in Ulm a. D. zur Beobachtung kam, verdanke ich der Mitteilung des chirurgischen Chefarztes, Herrn Prof. *Friedrich*.

Ein 49jähriger Mann, in befriedigendem Allgemeinzustand, hatte seit längerer Zeit ein Kropfleiden mit allmählicher Stenose der Luftröhre. Die Stenose war nicht hochgradig und der Patient wollte nichts dagegen getan haben. Einen Anhaltspunkt dafür, dass es sich dabei um einen malignen Kropf handeln könnte, hatte man nicht. Mitte August 1937 wurde bei dem Patienten eine *Geschwulst der vierten Rippe rechts* festgestellt. Die Geschwulst sass hinten am Thorax; sie war schon äusserlich sichtbar und tastbar. Röntgenologisch handelte es sich um eine starke Rippenauftreibung mit ausgesprochener Knochenzerstörung. Sowohl klinisch wie röntgenologisch imponierte die Geschwulst als maligner Tumor. Es wurde ein Sarkom angenommen. Bei der Operation wurde die vierte Rippe weitgehend zerstört gefunden. Grössere Rippenpartien fehlten hier völlig. Die Rippenpartien zu beiden Enden der Geschwulst waren etwas blasig aufgetrieben. Die Geschwulst imponierte auch bei der Operation als maligner Tumor.

---

[1] *Lubarsch:* Geschwulstlehre. — [2] *Langhans:* Virchows Arch. **189** (1907). — [3] *v. Eiselsberg:* Arch. klin. Chir. **46** (1893); **48** (1894). — Dtsch. Z. Chir. **38**. — [4] *Erdheim:* Zitiert bei Langhans. — [5] *Getzowa:* Zitiert bei Langhans, Arch. klin. Chir. **48** (1894).

Ein Teil der Geschwulst wurde an das Pathologische Institut Erlangen eingesandt und von Herrn Prof. *Kirch* histologisch untersucht. (E. Nr. 3544/37.)

Makroskopisch handelt es sich um ein markstückgrosses Gewebsstück, das ringsum von Knochen umgeben ist und im Zentrum aus braunem, fleckigem Gewebe besteht, das von glasigem Aussehen ist.

Mikroskopisch imponierte das Gewebsstück als echter Tumor, und zwar vom *Aussehen der kolloidreichen Struma*. Im histologischen Bild finden sich keine einwandfreien Malignitätszeichen, abgesehen von der Tatsache der Metastasenbildung; Es lassen sich nur mäßig viele Mitosen nachweisen; jedenfalls aber mehr als in einer

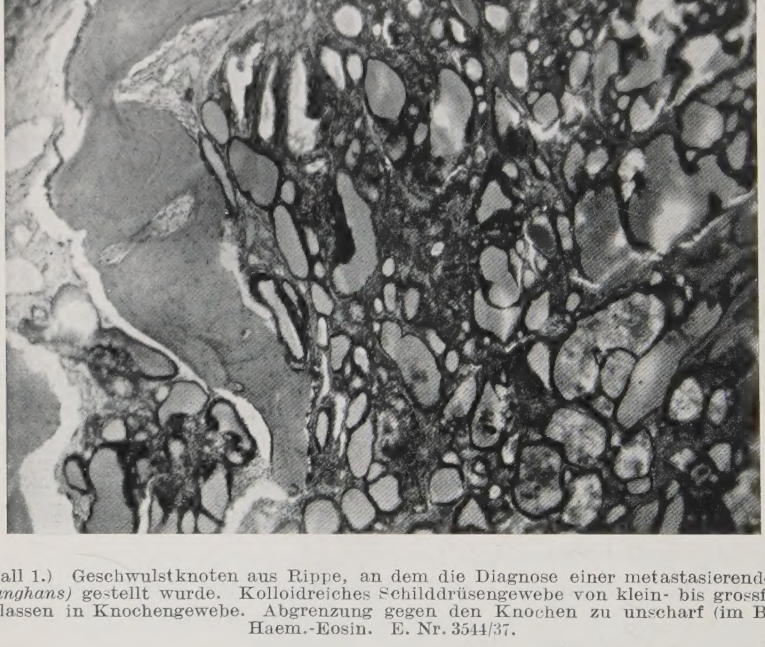

Abb. 1. (Fall 1.) Geschwulstknoten aus Rippe, an dem die Diagnose einer metastasierenden Kolloidstruma *(Langhans)* gestellt wurde. Kolloidreiches Schilddrüsengewebe von klein- bis grossfolliculärem Bau, eingelassen in Knochengewebe. Abgrenzung gegen den Knochen zu unscharf (im Bilde links). Haem.-Eosin. E. Nr. 3544/37.

einfachen Struma. Auch die Abgrenzung gegen das Knochengewebe zu ist unscharf (siehe Abb. 1).

Verlauf. Der Patient stellte sich erst kürzlich (Januar 1940) wieder vor. Es geht ihm zur Zeit sehr gut. Einen Anhaltspunkt für ein Geschwulstrezidiv hat man nicht. Am Kropf hat sich nichts geändert; im Gegenteil, es ist, was den Kropf anbelangt, eher besser geworden. Von einer Stenosierung kann man zur Zeit gar nicht sprechen. Am Kropf ist gar nichts gemacht worden, da der Patient sich weigerte, eine Operation vornehmen zu lassen.

Fall 2. Die Kenntnis der anfänglichen Krankengeschichte dieses Falles verdanke ich der freundlichen Mitteilung des Herrn Obermedizinalrates Dr. *Stark* in Weiden.

Krankengeschichte (18. Juli 1933): 39 Jahre alte Frau Fr. S., war früher stets gesund. Seit ¾ Jahr bemerkte sie eine Geschwulst an der linken Schläfe, die in letzter Zeit grösser wurde. Schmerzen nur bei Berührung; ausserdem leichtes Druckgefühl auf das linke Auge.

E. Z. ausreichend. Die linke Schläfe war stark vorgewölbt und es bestand ein Exophthalmus links (siehe Abb. 2). Die Vorwölbung der linken Schläfenseite war

verhältnismäßig weich und man hatte das Gefühl einer Fluktuation. Es bestand eine Einschränkung der Beweglichkeit des linken Augenbulbus um ungefähr 20° nach aussen. Die Pupillen waren gleichweit. Beim Betasten des Bulbus mit der Fingerkuppe hatte man den Eindruck, dass hier ein stärkerer Druck im Bulbus vorhanden war als rechts. Am Hals, hinter dem Sternocleidomastoideus, vor der Nackenmuskulatur, waren einige Drüsen fühlbar. Es bestand ein stärkerer Strumaknoten, der auf der Unterlage mäßig verschieblich war. Die Haut darüber war gut verschieblich. Die Struma bestand anscheinend aus einzelnen Knötchen. Beim Schlucken bewegte sich die Struma nicht mit nach oben. Herz, Lungen, Abdomen o. B. Keine allgemeinen Drüsenschwellungen. Es bestand eine Gravidität mens VI.

Am 19. Juli 1933 wurde der *Schläfentumor operiert.* Dieser war sehr gefässreich, kalottenförmig, er ragte tief in die Grube zwischen Schläfenwand und Jochbein und reichte weit nach hinten in die Orbita. Der Tumor war weich und bröcklig und liess sich nicht restlos entfernen. Starke Blutung und Nachblutung.

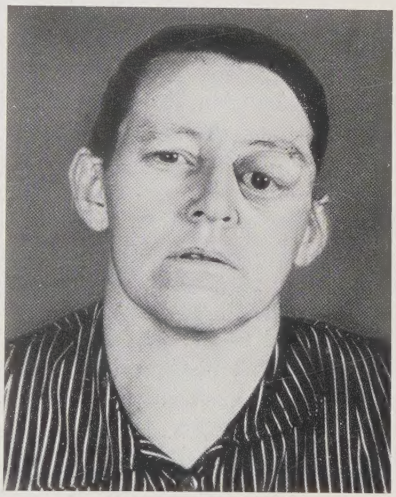

Abb. 2. (Fall 2.) Pat. Fr. S. Schläfentumor mit starker Protrusio bulbi und Ptosis. Ansicht von vorne.

Der Tumor wurde von Prof. *E. Kirch* untersucht. (E. Nr. 1655/33).

Makroskopisch handelt es sich um ein flaches, gekrümmtes und unregelmäßig geformtes Gewebsstück von einigen Zentimetern Länge, von weisslicher bis bräunlicher Farbe und etwas glasigem Aussehen.

Mikroskopisch erinnert das Bild durchaus an die Schilddrüse und es wies auch vielfach *kolloidgefüllte Follikel* auf. Daneben finden sich aber auch kolloidfreie, follikelartige Bildungen sowie drüsenschlauchartige Formationen und solide Zellstränge. Es sind auch ziemlich viel Mitosen und eine geringe reaktiv-entzündliche Zellinfiltration nachweisbar. *Sichere Gefässeinbrüche* des Tumors sind zu sehen, und zwar anscheinend nicht in Lymphgefässe, sondern in kleine, aber stark erweiterte Venen.

Am 2. August 1933 wurden zwei Röntgenbestrahlungen vorgenommen, und zwar wurden die linke Schläfengegend und die Struma bestrahlt.

Am 4. August 1933 wurde die Patientin entlassen. Der Bulbus war nur noch gering vorgewölbt. Weitere Röntgenbestrahlungen wurden in Aussicht genommen.

Die Patientin suchte aber erst wieder im Oktober 1934 den Arzt auf, der sie wegen ihrer Beschwerden an die *Universitätsaugenklinik* in Erlangen (Prof. Dr. *Fleischer*) am 30. Oktober 1934 einwies.

Krankengeschichte: Seit 3—4 Monaten trat das Auge wieder weiter nach vorne.

Befund: 40jährige Frau Fr. S., in reduziertem Allgemeinzustand. Kopf: Linke Schläfengegend narbig eingezogen, grösserer Knochendefekt. Am linken Temporal-Orbitalrand ein walnussgrosser, pulsierender und fluktuierender Tumor; Haut darüber unverändert. Der linke Bulbus war stark nach der Nase zu und nach unten getreten und überragte fast die Nase. Hals: Median am Hals ein gänseeigrosser runder, nach rechts unscharf begrenzter Tumor mit glatter Oberfläche, gegen die Haut verschieblich, gegen die Unterlage nur wenig verschieblich. Nach links

war der Tumor deutlich von der Schilddrüse abzugrenzen. Beim Schlucken ging er nur wenig auf und ab. Der Allgemeinzustand war ungefähr der gleiche wie im letzten Jahr.

Augenbefund:

$$\text{Vis} \begin{matrix} \text{R } 1{,}0; & -0{,}5\ \text{D} = \text{idem} \\ \text{L } 0{,}7; & -0{,}5\ \text{D} = 1{,}0. \end{matrix}$$

Linkes Auge. Exophthalmus, Pupille Spur enger als rechts.

Ophthalmologisch links: Umgebung der Papille leicht ödematös.
rechts: Normal

Gesichtsfeld im Parallelversuch nicht eingeschränkt. Bei extremem Blick nach oben und rechts Doppelbilder.

Im Blutbild keine Besonderheiten.

Am 9. November 1934 wurde die Patientin zwecks Strumektomie in die *Chirurgische Klinik* Erlangen (Prof. *Goetze*) verlegt.

Am 12. November 1934 Operation. Typische Strumektomie. Unterbindung aller vier Arterien. Die Struma reichte beiderseits weit nach hinten und unten und wies teilweise derbe, fibröse und verkalkte und teilweise weiche und zellreiche Knoten auf. Keine Verwachsung mit der Umgebung. Wundheilung usw.

Zur pathologisch-histologischen Untersuchung (Prof. *E. Kirch*) wurde ein Teil der Struma eingesandt. (E. Nr. 2981/34).

Makroskopisch. Gänseeigrosse Struma, in der Hauptsache aus einzelnen Knoten bis zu Walnussgrösse bestehend. Einige Knoten erwiesen sich dabei vom Aussehen des jugendlichen Adenoms, andere bestehen aus stärker kolloidhaltigem Gewebe und wieder andere aus derbem Bindegewebe mit Kalkeinlagerungen. Auch Cysten mit verflüssigtem Kolloid und zum Teil mit bräunlichem Kautschukkolloid angefüllt, sind erkennbar.

Mikroskopisch. Es handelt sich durchweg um Adenome, teils, und zwar hauptsächlich, um makrofolliculäre und kolloidreiche, teils um kolloidarme jugendliche Adenome. Die derben Bindegewebseinlagerungen stellen vermehrtes Zwischengewebe und Hyalinisierungen ohne entzündliche Zellinfiltrate dar. Zeichen einer Malignität finden sich nicht. Mehrere epitheliale Polster in den Follikeln und das stellenweise heller färbbare und dünnflüssige Kolloid lassen an die Möglichkeit einer nachträglichen Hyperthyreose denken. Mehr als ein geringer Verdacht in dieser Richtung besteht aber nicht. Es handelt sich demnach um eine *Struma nodosa colloides*, zum Teil mit starker fibröser Umwandlung und Hyalinisierung der Knoten.

Auf Anforderung wurden von der Klinik auch noch die restlichen Strumastücke zur histologischen Untersuchung übersandt. Dabei handelt es sich *makroskopisch* um zwei getrennte Stücke, von denen das eine 8,5:5,5:3,0 cm misst; das andere Strumastück ist 8:4:2 cm gross. Beide Stücke enthalten mehrere Knoten, und zwar zunächst einen mit 4—4,5 cm im Durchmesser, ausgedehnt hyalinisiert, derb und mit kolloidreichen Randpartien. In diesen hyalinen Massen finden sich auch einzelne Cysten bis zu Erbsengrösse eingelagert. Ein zweiter Knoten misst 3—3,5 cm im Durchmesser; er besteht aus konfluierenden Einzelknoten von weisslicher bis gelblicher Farbe und ist von etwas bröckliger Beschaffenheit. Wenn überhaupt, so könnte hier noch am ehesten an etwas Malignes gedacht werden. Ein dritter Knoten misst 1,5—2 cm im Durchmesser. Er ist zentral blutig-bröckelig zerstört und in den Randpartien ähnlich wie der vorige Knoten. Ein vierter Knoten ist etwas kleiner und enthält eine zentrale und kalkige Wandung. Das übrige Schilddrüsengewebe ist kolloidreich mit reichlichen Bindegewebssepten. An einzelnen Stellen ist Verkalkung nachzuweisen.

Die ausgedehnt an Serienschnitten vorgenommene *mikroskopische* Untersuchung ergibt die gleichen Veränderungen wie in der ersten Hälfte dieser Struma. Es handelt sich auch hier meist um knotige Adenome mit wechselnder Kolloidbildung und zum Teil mit starker fibröser Umwandlung und Hyalinisierung. Stellenweise sind auch Verkalkungen festzustellen. Bemerkenswert ist aber ein neuer Befund in dem oben beschriebenen zweiten Knoten, wo schon makroskopisch am ehesten an etwas Malignes gedacht werden konnte. Hier ist nämlich das jugendliche Adenom nur stellenweise mikrofolliculär und etwas kolloidreich, an anderen Stellen aber tubulär oder sogar nur trabeculär; und hier sind auch etwas mehr Mitosen als sonst in derartigen Adenomen nachzuweisen. Ausserdem finden sich im hyalinen Bindegewebe rings um diesen Knoten herum *einwandfreie Einlagerungen von adenomatösem Gewebe in Gefässen*, vorwiegend in Lymphgefässen. Dabei besteht auch der Verdacht auf Einbruch in ein Gefäss (erweiterte Vene). Auch in diesem Knoten ist eine nennenswerte reaktiv-entzündliche Zellinfiltration nicht aufzufinden.

Am 22. November 1934 wurde in der Chirurgischen Klinik Erlangen eine Arteriographie von der Carotis aus gemacht. Dabei wurde ein starker Gefässreichtum des Tumors an der Schläfe festgestellt.

Am 27. November 1934 Unterbindung der Carotis externa sinistra. Daraufhin liessen die Pulsation und die unangenehmen subjektiven Beschwerden prompt nach. Die Geschwulst wurde am nächsten Tag deutlich kleiner.

Am 8. Dezember 1934 wurde Patientin dann aus der Klinik entlassen. Der Schläfentumor pulsierte kaum noch und war deutlich zusammengefallen.

Am 7. Januar 1935 *Wiederaufnahme in die Chirurgische Klinik* Erlangen.

Krankengeschichte: In der Zwischenzeit fast völlig beschwerdefrei. Keine Verschlechterung. Der Befund war im wesentlichen derselbe. Der Schläfentumor war noch immer knapp hühnereigross; er pulsierte aber weniger als früher.

Am 8. Januar 1935 augenfachärztliche Untersuchung (Universitätsaugenklinik Erlangen): Das Sehvermögen hat von $^{10}/_{10}$ auf $^{8}/_{10}$ abgenommen. Keine Atrophie oder Stauungspapille. Geringe Stauung in der Gefässhaut. Funktionsausfall der Mm. abducens und obliquus externus. Es wurde Operation kombiniert mit Bestrahlung empfohlen.

Am 17. Januar 1935 *operative Entfernung des Schläfentumors*. Der Tumor erschien von vorne vollkommen abgekapselt. Es stellte sich jedoch heraus, dass der Tumor infiltrierend in den Knochen gewachsen war. Dieser erschien auch stark arrodiert. Abmeiseln des unteren Orbitalrandes in der oberen knöchernen Begrenzung. Der Tumor reichte aber unter dem vorderen Teil des Schläfenbeins so hoch hinauf, dass eine Radikaloperation unmöglich war. Abtragen grosser Tumormassen mittels elektrischer Schlinge. Während der Operation starke Blutung. Nach der Operation war der Bulbus wieder in normale Lage und Stellung getreten. Die weitere Wundheilung war verzögert durch eitrige Wundsekretion und starkes hartnäckiges Lidödem. Bei subjektiver Beschwerdefreiheit wurde Patientin am 6. Februar 1935 entlassen.

Die pathologisch-histologische Untersuchung des obigen, operativ entfernten Tumors ergibt folgenden Befund (E. Nr. 171/35).

Makroskopisch. 1. Tumor von der Schläfe etwa haselnussgross, von grauweisser Farbe, ziemlich weich. Etwas anhaftende Muskulatur im Bindegewebe. Ferner ein längliches, 5 cm langes Knochenstückchen, an dem keine Besonderheiten erkennbar sind. 2. Ein kleinwalnussgrosses, weisses Gewebsstück von ziemlich weicher Konsistenz und ein ganz gleichartiges, etwa haselnussgrosses Gewebsstück.

Mikroskopisch zeigt sich in 1. und 2. ein vollkommen übereinstimmendes Bild, und zwar zweifellos dasjenige eines Schilddrüsenadenoms mit etwas wechselndem

Kolloidgehalt. Mikrofolliculäre, kolloidarme Partien und selbst kolloidfreie Partien sind mit vorhanden. Dagegen finden sich nur wenige Mitosen, keine Zell- und Kernpolymorphien und keine Gefässeinbrüche (siehe Abb. 3).

Am 18. Januar 1936 suchte die Patientin dann die *Medizinische Klinik* in Erlangen (Prof. *L. R. Müller*) auf.

Krankengeschichte: Beschwerden: Seit September 1935 Zittern im Fuss, vom Rücken bis in den linken Fuss laufendes heisses Gefühl. Stechende Schmerzen, besonders im Gesäss, auf der Vorderseite des Oberschenkels, entlang der Tibiakante bis zur Innenseite des linken Fusses laufend. Seit 10 Wochen stärkere Schmerzen. Patientin konnte seit $^1/_4$ Jahr wegen der starken Schmerzen nicht mehr laufen. Seit

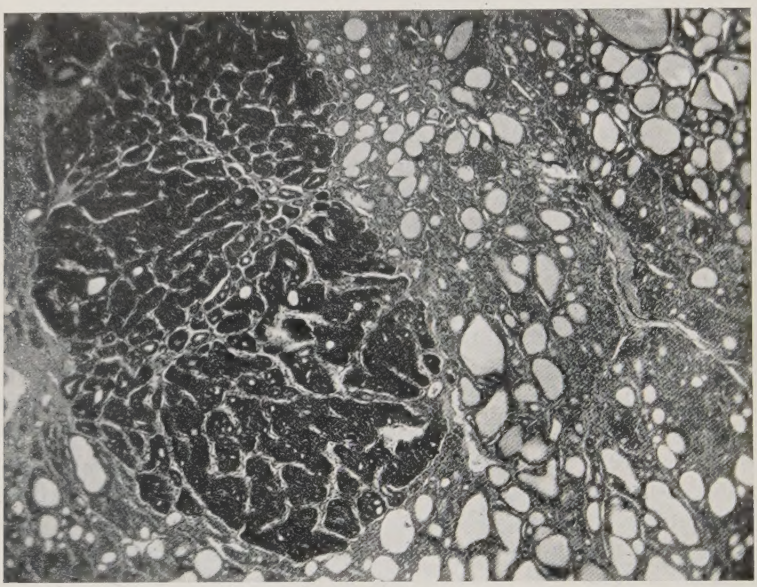

Abb. 3. (Fall 2.) Rezidiv des Schläfentumors. Deutliches Bild eines Schilddrüsenadenoms mit wechselndem Kolloidgehalt. Haem.-Eosin. E. Nr. 171/35.

3 Wochen starke Schmerzen zwischen den Schulterblättern und brennende Schmerzen und Gefühllosigkeit an der linken Schläfe.

Befund: 42jährige Frau in mittlerem E. und K.Z. Fettpolster ausreichend. Hautturgor schlaff.

Kopf: Druckschmerzhaftigkeit nur über der linken Orbita. Über dem linken Schläfenbein ausgedehnte stark eingezogene Narbe. Sonst o. B. Augen: Rechts Bulbusbewegungen frei. Lidflattern. Kein Nystagmus. Reaktion auf Licht und Konvergenz prompt. Links Protrusio bulbi. Sehvermögen minimal. Über dem Bulbus und am linken Orbitalrand ein mit der Haut nicht verwachsener, kleinapfelgrosser Tumor palpabel von derb elastischer Konsistenz. Bulbusbewegungen frei. Bulbus nach innen und unten rotiert. Reaktion auf Licht und Konvergenz prompt. Nase, Rachen o. B. Hals: Keine Drüsenschwellung. Leichte Struma über dem linken Sternocleidomastoideus. 5 cm lange, reizlose Operationsnarbe. Lungen: o. B. Herz: o. B. Puls erhöht auf 100 pro Minute. Abdomen: o. B. Wirbelsäule: Spinalgie in der Gegend des 3.—5. Lendenwirbels und Druckschmerz neben dem 3.—5. Lendenwirbel. Extremitäten: o. B. Reflexe: PSR rechts lebhaft; links nicht auslösbar. ASR rechts auslösbar; links nicht auslösbar. Keine pathologischen Reflexe.

Eine Röntgenaufnahme der L.W.S. ergab (21. Januar 1936): Struktur des 4. Lendenwirbels im Bereich des oberen linken Quadranten unregelmäßig aufgehellt und verwaschen. Begrenzung unscharf. Ansatzstelle im linken Querfortsatz ebenfalls unscharf begrenzt.

Am 24. Januar 1936 augenfachärztliche Untersuchung (Universitätsaugenklinik Erlangen): Äusserer Befund der gleiche.

Vis. Rechts 1,0; 0,5 D = idem.

Linker Finger ½ m. Gläser bessern nicht.

Ophthalmologisch: Linke nasale Hälfte leicht geschwollen; temporaler Sektor hell, temporale Grenze unscharf. Rechts o. B. Physiologische Excavation. Bestrahlung empfohlen.

Nach etwa 3 Wochen klagte Patientin über zunehmende Schmerzen im Rücken. Die Röntgenaufnahme der B.W.S. am 20. Februar 1936 ergab: Verdächtige Auflockerung der Struktur des 4.—6. Brustwirbels.

Der Orbitaltumor wurde an 16 verschiedenen Tagen (in der Zeit vom 3. bis 21. Februar 1936) bestrahlt. Das Augenoberlid war nach der letzten Bestrahlung stark verschwollen und wund.

Bei der Entlassung am 11. März 1936 war das Oberlid abgeheilt. Eine Bestrahlung der W.S.-Metastasen scheiterte daran, dass die Krankenkasse die Verpflegungskosten nicht weiter übernahm, obwohl die Klinik die Bestrahlung kostenlos vornehmen wollte.

Das Krankheitsbild verschlechterte sich zu Hause bald wieder. In der letzten Zeit litt Patientin an furchtbaren Schmerzen in den Beinen und zeitweise auch in den Armen. Im Februar 1937 trat dann schliesslich der Tod ein.

Eine Sektion wurde leider nicht ausgeführt.

Überblicken wir diese beiden hier ausführlich geschilderten Fälle, einen 49jährigen Mann und eine 42jährige Frau betreffend, so handelt es sich *beidemal* um *metastatische Knochentumoren im histologischen Bild vom typischen Aussehen eines kolloidhaltigen Schilddrüsenadenoms.* Im ersten Fall konnte durch die radikale operative Entfernung dieser *an einer Rippe* gelegenen Tumormetastase eine Heilung erzielt werden, während im zweiten Fall eine radikale Operation infolge der ungünstigen Lokalisation der Tumormetastase *am Orbitaldach* nicht möglich war. Daher traten *im weiteren Verlauf dieses zweiten Falles ein Rezidiv und noch weitere Metastasen* auf, und zwar multipel *in verschiedenen Brust- und Lendenwirbelkörpern*, und nach insgesamt 3½jähriger Krankheitsdauer erfolgte der Tod. Eine Sektion, die vielleicht noch wichtige Aufklärungen hätte bringen können, wurde leider nicht ausgeführt. In beiden Fällen bestand ein deutlicher Kropf, und zwar wohl schon seit längerer Zeit. Obwohl im ersten Fall der Kropf in gar keiner Weise behandelt worden war, traten während einer Beobachtungszeit von über 2 Jahren kein Rezidiv der Rippenmetastase und keine weiteren Metastasen mehr auf; die Struma selbst war nicht grösser, ja vielleicht sogar kleiner geworden. Im zweiten Fall wurde der Kropf operativ entfernt, und es konnte in ihm an Hand von Serienschnitten histologisch ein *Einbruch von adenomatösem Kropfgewebe in kleine Venen nachgewiesen* werden.

Ich habe mich nun bemüht, vergleichsweise alle aus der Weltliteratur mir zugängigen Fälle einschlägiger Art ausfindig zu machen und in einer *Tabelle*

möglichst eingehend zusammenzustellen. Dabei blieben alle diejenigen Fälle von Schilddrüsentumoren unberücksichtigt, bei denen es sich histologisch um einwandfrei sichergestellte Carcinome handelt. Beispielsweise fallen darunter die Fälle von *Kaufmann*[1], *Bircher*[2], *Erhardt*[3] u. a.

Diese Tabelle umfasst mit meinen beiden Fällen zusammen 119 Fälle. Von ihrer Veröffentlichung an dieser Stelle muss leider wegen des allzugrossen Umfanges derselben (im Kleindruck würde sie ungefähr 46 Seiten einnehmen) Abstand genommen werden. Interessenten steht diese jedoch auf Anforderung im Pathologischen Institut Erlangen zur Verfügung. Im folgenden beziehe ich mich wiederholt auf diese Tabelle; die hierzu verwendete Literatur füge ich gesondert am Ende der Arbeit an.

Genannte Tabelle mit insgesamt 119 Fällen gibt über verschiedene Eigentümlichkeiten dieser Tumoren wichtigen Aufschluss.

Das am meisten befallene *Lebensalter* ist das 4.—6. Jahrzehnt. Fast zwei Drittel der gesamten Fälle (71 von 119) gehören diesem Lebensalter an, auch meine beiden Fälle mit 49 bzw. 42 Jahren. Der Rest verteilt sich im wesentlichen auf das 3.—4., bzw. 6.—7. Lebensjahrzehnt (17 bzw. 15 Fälle). Unterhalb von 30 Jahren sind nur drei Individuen betroffen und das jüngste Lebensalter überhaupt, das je beobachtet wurde, stellt der Fall von *Flatau* und *Kölichen* dar (Nr. 17 in der Tabelle), bei dem es sich um ein 17jähriges Mädchen handelt. Die obere Altersgrenze liegt im Fall *Froboeses* vor (Nr. 117 in der Tabelle), der eine 82jährige Frau betraf. Zwischen dem 7. und 8. Lebensjahrzehnt wurden vier Fälle beobachtet.

Ganz auffällig ist die diesen Tumoren eigene *lange Krankheitsvorgeschichte qis zum örtlichen Eingriff* und ebenso der meist *günstige Verlauf*, falls frühzeitig und radikal operiert werden konnte. Die kürzeste Krankheitsvorgeschichte stellt der Fall *Cramers* (Nr. 14 in der Tabelle) dar, wo eine 46jährige Frau seit 3½ Monaten klinische Beschwerden von seiten des Kropfes bemerkte und kurz nach der Operation starb. Die längste Krankheitsvorgeschichte zeigt der Fall *Halperines* (Nr. 86 in der Tabelle). Hier bestand bei einem 54jährigen Mann schon seit 20 Jahren eine einschlägige Geschwulst der Clavicula, nach deren operativer Entfernung Heilung eintrat.

Rezidive sind selten. Ein Strumarezidiv wurde nur 6mal angegeben, während ein örtliches Rezidiv der Strumametastase in 21 Fällen beobachtet wurde. In einem Falle ist ein Rezidiv fraglich (Nr. 94 in der Tabelle).

Die *grosse Affinität zum Knochensystem* zeigt folgende Zusammenstellung. Hinsichtlich der Lokalisation der *ersten* Strumametastase zeigen sich:

der Schädel	38mal	betroffen,
die Wirbelsäule	14 „	„
das Sternum	10 „	„
der Humerus	10 „	„

[1] *Kaufmann:* Dtsch. Z. Chir. **11** (1878); **14** (1881). — [2] *Bircher:* Beitr. klin. Chir. **139** (1937). — [3] *Erhardt:* Beitr. klin. Chir. **35** (1902).

das knöcherne Becken	8mal	betroffen
der Femur	7 „	„
die Clavicula	6 „	„
der Unterkiefer	5 „	„
die Rippen	4 „	„
die Scapula	2 „	„
die Lungen	2 „	„
die regionären Lymphdrüsen	2 „	„
das Mediastinum	2 „	„
das Herz	1 „	„
die Nieren	1 „	„
die Gallenblase	1 „	„
das Ovar	1 „	„
der Larynx	1 „	„

Bei der Zusammenstellung der *Gesamtmetastasierung* zeigt sich die Bevorzugung des Knochensystems, insbesondere der platten Knochen (vor allem Schädel), noch deutlicher; die Tabelle hat dann folgendes Aussehen:

Schädel	56mal	betroffen,
Wirbelsäule	41 „	„
Beckenknochen	20 „	„
Femur	17 „	„
Rippen	14 „	„
Sternum	12 „	„
Humerus	12 „	„
Clavicula	9 „	„
Unterkiefer	5 „	„
Scapula	5 „	„

Metastasierung in die Leber wurde insgesamt 6mal und in die Lungen 25mal beobachtet. Die regionären Halslymphdrüsen waren 12mal betroffen. Die restlichen Metastasen verteilen sich auf Nieren und Herz je 3mal, Mediastinum, Nebennieren, Gallenblase und äussere Haut je 2mal, auf Larynx, Ovar und Tracheallymphdrüsen je 1mal.

Die *Metastasierung lediglich in Weichteile* ist *sehr selten*. Hierhin gehörig sind von den 119 Fällen nur 11 Fälle, und zwar folgende: der Fall *Wölflers* (Nr. 10, lediglich Lungenmetastasen), der Fall *Cramers* (Nr. 14, nur Larynx und Pleura pulmonalis), die Fälle *Fuerers* und *Ungers* (Nr. 18 und 44, regionäre Lymphdrüsen), der Fall *Devic* und *Beriels* (Nr. 61, nur Herzmuskel), der Fall *Langhans* (Nr. 64, Pleura costalis), der Fall *Langhans* (Nr. 67, Mediastinallymphdrüsen, Lungen, Bronchiallymphdrüsen und Plexus chorioideus), ferner der Fall *Goedels* (Nr. 92, nur Leber), der Fall *Guths* (Nr. 93, Leber und Gallenblase), der Fall *Keppelers* (Nr. 98, nur die Gallenblase) und der Fall *Willer-Borchert* (Nr. 113, lediglich Leber).

In fast allen Metastasen wird Kolloid gefunden. Nur 16mal fehlt Kolloi in den Metastasen oder der Kolloidgehalt ist fraglich, da Angaben hierübe fehlen.

Histologisch imponieren diese Geschwülste im allgemeinen als durchau gutartig. In fast allen Fällen wird die Ähnlichkeit, ja oft die Übereinstimmun mit normalem Schilddrüsengewebe hervorgehoben. Dazwischen werden aller dings in einem Grossteil der Fälle auch zellreichere Partien nach Art de tubulären und trabeculären Adenomabschnitte gefunden, die stellenweis durchaus an einen Übergang in Cylinderzellenkrebs erinnern können.

Die Abgrenzung der metastasierenden Kolloidstruma gegenüber de wuchernden Struma *(Langhans)* ist nicht immer einfach und auch nich immer möglich. *Langhans* charakterisiert beide wie folgt:

Die *wuchernde Struma* zeigt Anhäufung von Zellen epithelialer Natur i polyedrischen Feldern oder radiären Strängen, getrennt durch Septen, di zum grössten Teil aus Gefässen bestehen. Gegen das Zentrum des Knoten hin treten in den soliden Feldern und Strängen runde Lumina auf, die m Kolloid gefüllt sind. Zwischen die so entstandenen Drüsenbläschen dringt ers sekundär das stark gefässhaltige Stroma ein. Das Endresultat ist also ein de normalen Schilddrüsenparenchym ähnliches Gewebe.

Die *metastasierende Kolloidstruma* zeichnet sich dadurch aus, dass sowol im Primärtumor wie in den Metastasen das Bild der gewöhnlichen Kolloid struma vorhanden sein kann, und sie unterscheidet sich vor allem von de wuchernden Struma und dem Krebs dadurch, dass sie histologisch oft jede Kriterium der Malignität vermissen lässt.

de Crignis glaubt, dass der fehlende histologische Nachweis der Malignitä gegenüber dem malignen klinischen Verlauf dieser Geschwülste, die durc „schrankenloses Wachstum, Metastasenbildung und Kachexie die Kranke zum Tode führen", nicht in die Waagschale fallen könne. Diese Tatsache h *Kocher* dazu veranlasst, für diese Tumoren die Bezeichnung „Struma colloid maligna" vorzuschlagen. Nach seiner Meinung sind Malignität und Benignit rein klinische Begriffe und das Gebiet der pathologischen Anatomie liegt je seits von Gut und Böse.

v. Eiselsberg betrachtet und bezeichnet seine Fälle alle als Carcinom obwohl diese histologisch gar nicht alle einwandfrei als solche imponierte Er tut dies wahrscheinlich aus der Erwägung heraus, weil man nach de Sprachgebrauch eine bösartige Geschwulst mit drüsigen Strukturen als Aden carcinom bezeichnet; und klinisch sind auch diese Tumoren zweifellos bö artig, wenigstens in einem grossen Teil. Über seine Fälle und vor allem ü Nomenklatur befragt, muss denn auch *v. Eiselsberg* auf dem 22. Chirurge kongress in Berlin erklären: „Ich muss zugeben, dass mit Rücksicht auf d histologischen Befund die Tumoren wohl als Adenome zu bezeichnen sin mit Rücksicht auf das klinische Bild aber als Adenocarcinome, indem w doch jedesmal den Tumor, sobald er metastasiert, als malignen Tumor au

fassen müssen. Die Nomenklatur darüber ist überhaupt strittig. Von vielen wird es als metastasierendes oder malignes Adenom bezeichnet, von vielen als Adenocarcinom."

Je nachdem nun ein Autor bei seinem Fall mehr Gewicht auf den histologischen Befund oder auf den klinischen Verlauf Wert legt, danach trifft er dann auch seine Benennung. Manche Autoren gehen dieser Schwierigkeit in der Nomenklatur überhaupt aus dem Wege, indem sie, wie *Regensburger* und *Kolb*, in der Bezeichnung die Frage der Malignität offen lassen und allzu allgemeine Namen wählen, wie „thyreogene Tumoren".

Man muss aber daran festhalten, dass man nur solche Tumoren als „Carcinom" bezeichnen sollte, bei denen Epithelzellen in der Weise wuchern, dass sie infiltrierend wachsend vom Muttergewebe verschiedene Strukturen bilden. Findet sich das Muttergewebe in genau gleicher Beschaffenheit in der Metastase wieder, so sollte man nicht von Carcinom sprechen, wie das *Borst*[1], *v. Eiselsberg*, *Erdheim*, *Lubarsch*, *Klinge*, *Simpson* u. a. tun, sondern diese Tumoren auch nach ihrem Muttergewebe benennen.

Bei Durchsicht der Literatur fällt vor allem immer wieder auf, dass über das Verhalten der Schilddrüse nur geringe und unzureichende Angaben gemacht werden. Nach *Riedel*, *Gierke*, *Becker-Schmidt*, *Hollis* u. a. gibt es auch Metastasen von Schilddrüsen, die gar nicht strumös, sondern ganz normal gebaut sein sollen. Diese Annahme dürfte aber nicht als gültig angesehen werden, wenn die Schilddrüse nur klinisch beobachtet worden ist (so bei *Riedel*, *Becker-Schmidt*, *Simpson*). *Oderfeld* und *Steinhaus* fanden auch in ihrem Fall allerdings erst 1 Jahr später eine krankhafte Veränderung der Schilddrüse. In den meisten Fällen ist die Schilddrüse auch gar nicht oder aber wenigstens nicht ausreichend untersucht worden. Jedenfalls steht das eine fest: *Bis heute sind metastatische Tumoren einer nicht krankhaften Schilddrüse nicht nachgewiesen worden.*

Wegelin[2] und *Willer* stellen in der neuesten Zeit strenge Anforderungen an die Diagnose. Der Primärtumor sollte jedenfalls stets auch genau untersucht werden, da es auch Metastasen von krebsigen Strumen gibt, in denen normales Schilddrüsengewebe vorkommt.

So fanden *Mignon* und *Bellot*[3] bei einem 68jährigen Mann, der an einem erbsgrossen, pulsierenden Tumor der Wirbelsäule, welcher innerhalb 3 Jahren gewachsen war, operiert wurde und kurz nach der Operation starb, normales Schilddrüsengewebe in der Metastase neben anderen, ausschliesslich atypischen Bezirken; in der Schilddrüse fand sich ein schmaler Knoten von Haselnussgrösse im linken Lappen, der mikroskopisch das typische Aussehen des Schilddrüsenkrebses ergab. Ebenso fand *R. Schmidt* erst nach längerem Suchen in der Schilddrüse eine carcinomatöse Infiltration der Kapsel. Ein weiterer ähnlicher Fall wird von *Huguenin* berichtet.

[1] *Borst:* Geschwulstlehre; Wiesbaden: J. F. Bergmann 1902. — [2] *Wegelin:* Bull. d. Schweiz. Vereinigg f. Krebsbekämpfung Nr. 4, 1934. — [3] *Mignon* und *Bellot:* Arch. prov. de chir., Paris 1913.

Bèrard[1], der ebenfalls die Forderung der gründlichsten Untersuchung aufstellt, geht aber doch wohl zu weit, wenn er behauptet, dass jeder Schilddrüsentumor oder jede Schilddrüse, die metastasiert, bösartig ist.

Dardel[2] spricht sich zugunsten des klinisch gutartigen Kropfes aus, der aber Metastasen machen kann. In seinem ersten Fall fand er in Serienschnitten nirgends krebsige Stellen. In seinem dritten Fall (durch *Wegelin* untersucht) fand sich jedoch eine Kapselvene vom Kropfgewebe durchbrochen und eine grössere Knospe im Gefäss eingeschlossen.

Der Streit in der gesamten Literatur, ob diese Schilddrüsengeschwülste als *bös- oder gutartig* zu bezeichnen sind, dauert heute noch an und ist noch nicht entschieden. In neuester Zeit sprechen *Moiroud* und *Cottalorda*[3] bei diesen Tumoren 1. von einer gewissen Gutartigkeit; 2. von der Fähigkeit, Metastasen zu bilden und 3. von der Möglichkeit, dass einige Zellen des gutartigen Adenoms, vor allem die embryonalen, in Gefässe eindringen können.

de Quervain[4] fand in Kröpfen bei Serienschnitten eine Knospe im Gefäss („bourgeon vasculaire"), ohne dass sich Metastasen entwickelt haben.

Doepfner, der eine Reihe von Strumen und besonders das Verhalten des Schilddrüsenadenoms und der wuchernden Struma zur Kapsel und zu den Blutgefässen untersucht hat, kommt zu dem Ergebnis: 1. In fast allen Fällen liess sich stellenweise das Einwuchern des Epithels in die bindegewebige Kapsel der Kropfknoten feststellen. 2. In allen Fällen von metastasierendem Adenom, in einem Sechstel von gewöhnlichem Adenom und in Dreiviertel von wuchernder Struma konnte ein Einbruch des Tumorgewebes in Venen gefunden werden. 3. Das Eindringen der Tumorzellen in Venen kann beim einfachen Adenom schon im jugendlichen Alter erfolgen (Fall eines 10jährigen Knaben). 4. Für die Metastasierung ist der *Einbruch des Tumorgewebes in Blutgefässe eine notwendige Bedingung*. Sie zeigt eine erhöhte Wucherungsfähigkeit des Epithels an. An und für sich genügt sie aber noch nicht zur Metastasierung, sondern es sind hierfür die Verhältnisse des übrigen Organismus ausschlaggebend, wobei ganz besonders das höhere Alter eine wichtige Rolle spielt.

Der Amerikaner *Warren*[5] hat dies auch an einem noch wesentlich grösseren Material festgestellt. Er fand bei über 1000 Adenomen in 3,1% einen Einbruch in Blutgefässe. Das am meisten bevorzugte Alter ist das zwischen 30 und 60 Jahren (siehe Tabelle!); dabei ist ein *starkes Überwiegen des weiblichen Geschlechts* festzustellen (von den aufgeführten 117 und meinen beiden Fällen wird das weibliche Geschlecht 80mal betroffen, während das männliche nur 35mal befallen ist. Bei vier Fällen fehlt eine Angabe über das Geschlecht). Diese Tatsache ist aber wiederum daraus erklärlich, dass Erkrankungen der Schilddrüse überhaupt beim weiblichen Geschlecht häufiger sind als beim männlichen.

---

[1] *Bèrard:* Lyon chir. 1931. — [2] *Dardel:* Lyon chir. 1928. — [3] *Moiroud* und *Cottalorda:* Ann. d'Anat. path. **9**, Nr 2 (1932). — [4] *de Quervain:* Dtsch. med. Wschr. **1926**; Ber. int. Kropfkonf. Bern 1933. — [5] *Warren:* Arch. of Path. **11** (1931).

Nach den Untersuchungsergebnissen *Doepfners* müsste man also in sämtlichen veröffentlichten Fällen einen Einbruch von Kropfgewebe in Blutgefässe finden. In einer Reihe von Fällen trifft dies auch zu. In den übrigen Fällen, und das ist der grössere Teil, liegt es daran, dass die Schilddrüse entweder überhaupt nicht oder nicht gründlich genug untersucht wurde.

Die einen Autoren mit *Ribbert*[1] stehen auf dem Standpunkt, dass diesen Tumoren nur durch expansives Wachstum, nicht infiltrierendes, eine Ausbreitung möglich sei, wobei die Zellen nicht einzeln oder zugweise, sondern geschlossen, stellenweise sogar unter Verdickung ihrer umgebenden Kapsel das widerstandleistende Gewebe zerdrücken und so durch die Venenwand in das Lumen hineingelangen und dort als einzelne Zellen oder Zellkomplexe zum Abriss in die Blutwege kommen. Dafür spricht, dass ja auch bei anderen anerkannt gutartigen Tumoren (Chondrome, Lipome, Myxome, Fibrome und Myome) Metastasen beobachtet wurden *(Ribbert)*. Andere Autoren glauben, dass gerade der Venendurchbruch für infiltrierendes Wachstum und damit für exquisite Malignität spreche. Der Umstand, dass nur die stark dilatierte brüchige Gefässwand durchbrochen, die Kapsel aber nirgends infiltriert ist, lässt sich gegen die letzte Annahme anführen; für maligne Infiltration gerade charakteristisch ist ja die völlige Rücksichtslosigkeit gegenüber allen Gewebsarten. *Cramer* gibt folgende Erklärung: Er hat im mikroskopischen Bild zwischen den gutartigen Follikeln offene Bluträume gefunden, die mit dem Venensystem in direkter Verbindung stehen.

Jedenfalls erfolgt die *Metastasierung hämatogen* und daher imponiert auch für den Kliniker die ausgesprochene Malignität. *Kocher* schlägt deshalb auch die Bezeichnung „Struma colloides maligna" vor.

Wenn nun der Einbruch in ein Blutgefäss gefunden ist, so ist der Weg der Metastasierung leicht erklärlich. Gerade für die Schilddrüse hat die Verbreitung der Geschwulstzellen durch die Blutbahn nichts Befremdliches. Wir wissen, dass schon in der normalen Schilddrüse, ganz besonders aber in ihren Geschwulstbildungen, so innige Beziehungen zwischen den Blutgefässen und den Drüsenzellen bestehen wie kaum in einem anderen Organ. Daher das leichte Einwuchern von Zellen in die Blutgefässe und der Transport von Zellmassen in das rechte Herz, von da durch die Lungen (nach *Thomsen*[2] und wie auch aus der Tabelle ersichtlich, wurden in fast allen zur Sektion gekommenen und genau untersuchten Fällen Lungenmetastasen gefunden; wenn sie klinisch nicht festgestellt wurden, so liegt das an der Kleinheit und Vielheit der Knötchen) in das linke Herz und damit in den grossen Kreislauf. *Im Knochenmark werden diese Geschwulstthromben dann zurückgehalten und gehen an.* Im Knochenmark ist es der besondere Typus der Lacunarzirkulation des Knochens, der zur Verlangsamung des Blutstromes führt und so die Ansiedlung der zirkulierenden Zellelemente begünstigt. Ferner schlagen sich die Zellen oder

[1] *Ribbert:* Geschwulstlehre, Bonn 1904. — [2] *Thomsen:* Beitr. klin. Chir. **115**, 113 (1919).

Zellmassen, die grösser als die roten Blutkörperchen sind, an den Gefässwänden ab. Diese Tatsache ist ja für die Leukocyten bekannt. Durch Transplantationsversuche ist bekanntlich auch erwiesen, dass bei weitem Schilddrüsengewebe die höchste Lebensfähigkeit besitzt.

Solche Gewebsthromben können nun, so muss man annehmen, *unter den neuen Lebensbedingungen atypisches Wachstum annehmen.*

Borst[1] stellte es sogar als Tatsache hin, dass nicht nur einzelne Geschwulstzellen, sondern auch Zellgruppen die Lungencapillaren passieren können. *Zahn*[2] nimmt an, dass der Beweis der Durchschleppung durch den Lungenkreislauf erbracht ist, wenn das Foramen ovale geschlossen ist, keine Lungenmetastasen vorhanden sind und die sekundäre Geschwulst nicht durch retrograden Transport entstanden sein kann.

Die Frage, was im Grunde ausschlaggebend ist für die Metastasierung eines sonst als durchaus gutartig bekannten Tumors, ist Gegenstand regen Interesses gewesen. Nach allem, was heute über die Biologie der bösartigen Geschwülste bekannt ist, darf man annehmen, dass der Gesamtorganismus einen grösseren Einfluss darauf hat, und *Cohnheim* hat wohl schon das Richtige getroffen, wenn er die *Konstitution* des befallenen Individuums für die Metastasenbildung mitverantwortlich macht; denn es können ja bekanntlich mitverschleppte Geschwulstzellen ohne jede Bösartigkeit sein, selbst wenn es sich um Carcinome handelt.

Meiner Meinung nach nehmen alle diese Tumoren eine *Sonderstellung unter den Geschwülsten* ein. Denn, wie auch *Wegelin*[3] betont, sind sie rein morphologisch sicher keine Carcinome, aber auch biologisch unterscheiden sie sich von dem landläufigen Bild des Carcinoms.

Willer[4] hält neuerdings entscheidend für die Stellung eines Neoplasmas im System das biologische Verhalten. Die für diese seltenen Schilddrüsengeschwülste gebräuchliche Bezeichnung „metastasierendes Adenom" („metastasierende Kolloidstruma" von *Langhans*), etwa noch mit dem Beiwort „gutartig", verwirft er und will in ihnen nichts anderes als Carcinome sehen. Auch *Simpson*[5] geht zu weit, wenn er alle bisher veröffentlichten Fälle — er führt deren 77 auf —, bei denen keine oder keine genaue mikroskopische Untersuchung der Schilddrüse vorgenommen wurde, nachträglich den Schilddrüsencarcinomen zuzählt. Bei seinen drei veröffentlichten Fällen fehlt auch ein genauer histologischer Befund, und er schliesst nur aus dem raschen tödlichen Verlauf auf die Bösartigkeit. Er behauptet, das mikroskopische Bild der Metastasen sei kein zuverlässiges Kriterium. Und kein einziger Fall in der Literatur gebe einen vollständigen und überzeugenden Beweis des harmlosen Charakters des Schilddrüsengewebes oder der Metastasen („... no single case in the literature offers complete and convincing evidence of the innocent

[1] *Borst:* Geschwulstlehre. Wiesbaden: J. F. Bergmann 1902. — [2] *Zahn:* Virchows Arch. **1889**. — [3] *Wegelin:* Bull. d. Schweiz. Vereinigg. f. Krebsbekämpfung Nr 4, 1934. — [4] *Willer:* Münch. med. Wschr. **1933**. — [5] *Simpson:* Surg. etc. **42** (1926).

character of the tissue from the thyroid gland or of its metastases"). Auch *Alessandri*[1] und sein Schüler *Zapelloni*[2] neigen zu dieser Ansicht.

Diese Frage scheint in diesem Sinne noch nicht gelöst. In einem neueren Artikel „Der metastasierende Kolloidkropf" („Le goitre colloide métastatique") entwickelt *Dardel*[3], wobei er sich auf drei Beobachtungen stützt, bei denen die Untersuchung des Knotenkropfes in Serienschnitten vorgenommen wurde, lange Ausführungen, wobei er zu dem Schluss kommt, dass es den klinisch gutartigen Kropf gibt, der aber Metastasen machen kann. In seinem ersten Fall fiel die Überprüfung der Serienschnitte negativ aus: Kein krebsiges Zentrum, nichts Besonderes in der Zellanordnung. In seinem dritten Fall wurden die Präparate von *Wegelin* überprüft, welcher in einem Schnitt folgendes Bild fand: „Eine grosse Kapselvene ist vom Kropf durchbrochen und eine dicke Knospe ist im Gefäss eingeschlossen. Ausserdem, bei anderen Schnitten, sieht man verschiedene Zentren von Proliferation und in verschiedenen anderen Schnitten breite kompakte Zellbalken, die an das Bild erinnern, dem man in ausgesprochenerer Form in der proliferierenden Struma von *Langhans* begegnet."

Inwieweit bei der Entstehung der Strumametastasen ein *Trauma* mitgewirkt haben kann und dann als Ursache anzuschuldigen ist, mag dahingestellt bleiben. Es lässt sich auch nicht sicher entscheiden. Vom Laien wird ja stets für jedwede Krankheit ein äusseres Moment als Ursache gesucht und angeschuldigt. *Brinkmann* erachtet dies allerdings bei seinem Fall als gegeben; denn „bekanntlich setzen Traumen einen Locus minoris resistentiae und schaffen dadurch geeigneten Boden für die Ansiedlung einer Metastase". Es lässt sich auch nicht immer von der Hand weisen, dass ebenso gut wie bei der akuten Osteomyelitis ein Stoss oder Fall usw. ätiologisch in Betracht käme.

Die grosse Affinität zu den Knochen, wie aus *Crones* und auch meinen beiden Tabellen hervorgeht, erklärt sich zu einem Teil, wie schon oben erwähnt, aus der verlangsamten Blutströmungsgeschwindigkeit in den Knochen; zum anderen Teil ist sie aber lediglich Erfahrungstatsache. Auffallend ist nur, dass die Metastasierung von Schilddrüsentumoren, wie überhaupt von jeglichen Tumoren, die in Knochen metastasieren, abgesehen von Humerus und Femur, peripherwärts in den Extremitätenknochen kaum zu beobachten ist. Von den 119 Fällen wurde nur 3mal eine derartige Lokalisation beobachtet und zwar im „Astragalus" (gleichbedeutend mit Thalus) im Falle *Simpsons* (Nr. 102 der Tabelle), in der Tibia im Falle *Klinges* (Nr. 97 der Tabelle) und im Ellenbogen im Falle *Thomsens* (Nr. 90 der Tabelle).

Die Möglichkeit, dass es sich bei den metastatischen Tumoren etwa um versprengte Schilddrüsenkeime handelt, kommt kaum in Betracht. Denn nach genauen Untersuchungen *Madelungs* und *Wölflers* finden sich akzes-

[1] *Allessandri:* Surg. etc. **45** (1927). — [2] *Zapelloni:* Tumori **2** (1913). — [3] *Dardel:* Lyon chir. **24** (1928).

sorische Schilddrüsen und von diesen ausgehende Tumoren nur in einem ganz bestimmten Bezirk des Körpers, und zwar im Verlauf des Ductus thyreoglossus, in der vorderen und seitlichen Halsregion und im oberen Abschnitt des Mediastinums. Demnach käme von den sämtlichen Fällen dies nur in Betracht bei drei Fällen, und zwar in dem von *Becker-R. Schmidt*, *Jaboulay* (zweiter Fall) und *Thorek*.

Nicht nur klinisch, sondern auch mikroskopisch können die sekundären Neubildungen einen benignen Charakter vortäuschen. Man findet in der Metastase oft nahezu normale Follikelstruktur. *Eberth* war der erste, der diese Erscheinung würdigte; er bezeichnete diese Eigentümlichkeit, dass „die Metastasen förmlich Metastasen der Drüse selbst darstellen", als eine „Umkehr zum Besseren". Dieses Vorkommnis wurde noch öfters beobachtet, und *v. Eiselsbergs* Fall, wo die Metastase sogar die innersekretorische Funktion der ausgefallenen Schilddrüse übernahm, ist bekannt. *Ewald*[1], *Gierke*[2] und *Steim*[3] gelang auch der Jodnachweis in Metastasen; *Regensburgers* chemische Untersuchungen auf Jodgehalt der Schilddrüsenmetastasen verliefen jedoch wiederholt negativ.

Andere Autoren hinwieder, so *Crone*, *Honsell* u. a., behaupten, dass sich die Metastasen sehr wesentlich von den Primärtumoren unterscheiden und im Gegensatz zu den Strumen selbst einen ausgesprochen malignen Charakter haben oder annehmen. „Sie haben ein infiltratives Wachstum (in beiden Fällen *Crones* hatte der Tumor die Dura durchbrochen), auch wachsen die Metastasen in den Knochen unaufhaltsam zerstörend weiter, wenn sie auch im Gegensatz zu den übrigen malignen Tumoren ein ausgesprochen langsames Wachstum haben."

Meiner Ansicht nach führen die Metastasen häufig nur durch ihren besonderen Sitz (Schädeldach, Wirbelsäule usw.) zum Tode.

Von meinen beiden Fällen hat der erste vorläufig nur kasuistisches Interesse und Bedeutung. Die Schilddrüse wurde hierbei nicht entfernt und konnte daher auch nicht untersucht werden. Jedenfalls ist aber schon klinisch eine Struma festzustellen. Der metastatische Rippentumor konnte im Gesunden operiert und damit der Patient geheilt werden. Ein Rezidiv ist bis heute nach nahezu 3jähriger Beobachtungszeit noch nicht aufgetreten. Die Schilddrüse ist auch eher wieder kleiner geworden. Dies gibt zu der Vermutung Anlass, dass ein *Einbruch in Blutgefässe* — dieser ist auch in dem Fall mit Sicherheit anzunehmen, da ja eine Metastasierung auf einem anderen als dem Blutweg nicht denkbar ist — *nur einmalig* erfolgt.

Und dies scheint mir auch der zweite Fall zu bestätigen. Im Strumapräparat (E. Nr. 2981/34) konnte, allerdings erst nach sehr ausgedehnter Untersuchung und an Hand von Serienschnitten, ein sicherer Gefässeinbruch festgestellt werden (Abb. 5). Die Struma wurde operativ entfernt zu einer

[1] *Ewald:* Wien. klin. Wschr. **1893**. — [2] *Gierke:* Virchows Arch. **170** (1902). — [3] *Steim:* Inaug.-Diss. Freiburg 1904.

Zeit, wo die übrigen Metastasen mit Sicherheit noch nicht aufgetreten waren. Es bleibt demnach wohl die Annahme, dass die später aufgetretenen Metastasen in der Lendenwirbelsäule und im Bereich des 4.—6. Brustwirbels von dem vorherigen metastatischen Schläfentumor bzw. dessen Rezidiv gesetzt wurden. Im Schläfentumorrezidiv finden sich allerdings nur noch wenige Mitosen und keine Zell- und Kernpolymorphien; auch kann ein sicherer Gefässeinbruch nicht mehr nachgewiesen werden wie im ersten Präparat. Dies ist aber möglicherweise auf die wiederholten Bestrahlungen zurückzuführen.

Im ersten Präparat (E. Nr. 1655/33) erinnern die zellreichen Partien der tubulären und trabeculären Adenomabschnitte, wie das auch in analogen Fällen verschiedener Autoren beschrieben ist, an einen Übergang in Cylinderzellen- bzw. Adenocarcinom. Zu einer solchen Deutung passt aber nicht recht das ungemein zarte intertubuläre Bindegewebsgerüst, das vielfach nur eine Capillare enthält, aber nicht zum charakteristischen „Krebsstroma" wird. Die Mitosen sind auch zum grössten Teil regelmäßig. Die regionären Lymphdrüsen wurden bei der Operation der Struma zudem nicht vergrössert oder gar tumorverdächtig gefunden. Ebenso war die Struma mit ihrer Umgebung gar nicht verwachsen. Nach *Wegelin* ist ein sicheres Erkennen der Malignität anatomisch nur dann möglich, wenn die Kapsel eines Adenoms durchbrochen ist. Das Eindringen des Epithels in Blutgefässe ist dazu notwendige Bedingung und Voraussetzung für die Metastasierung, sie zieht aber, wie *Doepfner* bewiesen hat, nicht immer eine solche nach sich. Eine Verwachsung mit der Umgebung sowie ein infiltrierendes Wachstum in die Kapsel ist nach *Kaufmann*[1] und nach anderen Autoren bei Schilddrüsenkrebsen regelmäßig der Fall. Daher erklärt sich auch das Fehlen der beim Schilddrüsencarcinom typischen Schmerzäusserungen (ausstrahlende Schmerzen ins Ohr, Hinterhaupt und Schulter). Nach *Kaufmann* gehört auch die Struma maligna zu den am raschest ablaufenden malignen Neubildungen. In meinem Fall erstreckte dieser Verlauf sich auf über 3½ Jahre.

Vom vollausgebildeten, absolut gutartigen Adenom bis zum ausgesprochen bösartigen Carcinom gibt es fliessende Übergänge, ebenso wie etwa vom durchaus gutartigen Fibrom über das Fibrosarkom zum Spindelzellensarkom. Jedenfalls nehmen aber diese Schilddrüsentumoren unter den Geschüwlsten eine Sonderstellung ein. Ich kann nicht beipflichten, wenn in der neuesten Zeit *Willer* und sein Schüler *Borchert* in diesen Geschwülsten nichts anderes als Adenocarcinome sehen wollen. Ich halte die *Langhanssche Benennung „metastasierende Kolloidstruma"* und seine Einteilung dieser Schilddrüsengeschwülste immer noch für *die zweckmäßigste und beste.* Denn einerseits geht aus ihr auch die Bösartigkeit hervor, andererseits aber auch ihre Sonderstellung, die sie nun einmal unter den Geschwülsten einnehmen.

[1] *Kaufmann:* Dtsch. Z. Chir. **11** (1878); **14** (1881).

Zusammenfassung.

An Hand von zwei eigenen Fällen und den bisher veröffentlichten 117 Fällen der gesamten einschlägigen Literatur wird das Kapitel der metastasierenden Schilddrüsentumoren vom Bau des kolloidhaltigen Adenoms geprüft. Dabei wird folgendes festgestellt:

1. Metastatische Tumoren der Schilddrüse haben eine krankhafte Veränderung der Schilddrüse als Voraussetzung. Metastasen einer nicht krankhaften Schilddrüse sind bis heute noch nicht einwandfrei nachgewiesen.

2. Die Metastasierung geschieht fast ausschliesslich auf dem Blutweg. In meinem zweiten Fall konnte ein Einbruch von Adenomgewebe einwandfrei erbracht werden. Die hämatogene Metastasierung hat zwangsläufig zur Voraussetzung, dass in der Schilddrüse ein Einbruch in Blutgefässe erfolgt sein muss.

3. Der Primärtumor ist oft sehr klein und kann sich daher über Jahre hinaus der klinischen Beobachtung entziehen.

4. Die Metastasen führen meist nur durch ihre besondere Lokalisation (z. B. Schädel, Wirbelsäule) zum Tode.

5. Charakteristisch für diese Tumoren ist die starke Bevorzugung des weiblichen Geschlechtes und des mittleren Lebensalters; ferner das langsame Wachstum der Metastasen, das gutartige histologische Bild und die ausgesprochene Bevorzugung des Skelets und hiervon speziell der platten Knochen, insbesondere derjenigen der oberen Körperhälfte. Von den Lokalisationen der Metastasen steht der Schädel mit 56mal weit an der Spitze. Auch die weitere Lokalisation der Metastasen folgt dieser Regel. (Das Sternum zeigte sich 12mal, die Scapula 5mal betroffen.) Rechnet man die übrigen Lokalisationen in der oberen Körperhälfte hinzu (Rippen, Clavicula, Humerus, Unterkiefer usw.), so ergibt sich, dass die obere Körperhälfte mit insgesamt 73 Metastasierungen über die Hälfte der Gesamtmetastasierungen einnimmt. Dabei sind aber die Wirbel- und Lungenmetastasen nicht mitgerechnet. Eine Metastasierung lediglich in die Weichteile ist sehr selten; sie wurde erst 11mal beobachtet.

Literaturverzeichnis.

Literaturangabe der in der Tabelle genannten Autoren in der Reihenfolge der aufgeführten Fälle.

Lücke: Virchows Arch. **35** (1866). — *Müller:* Jena. Z. Naturwiss. **6** (1871). — *Cohnheim:* Virchows Arch. **66** (1876). — *Runge:* Virchows Arch. **66** (1876). — *Neumann:* Arch. klin. Chir. **23** (1879). — *Morris:* Trans. path. Soc. London **31** (1880). — *Riedel:* Dtsch. Z. Chir. **15** (1881). — *Wölfler:* Arch. klin. Chir. **29** (1883). — *Hutchinson:* Trans. path. Soc. London **37** (1886). — *Cramer:* Arch. klin. Chir. **36** (1887). — *Coats:* Trans. path. Soc. London **38** (1887). — *Riedel* und *Haeckel:* Verh. d. Chir. Kongr. **22**, I (1893). — *Litten:* Berl. klin. Wschr. **50** (1889). — *Fuerer:* Inaug.-Diss. Kiel 1889. — *Zahn:* Virchows Arch. **1889**. — *Feurer:* Festschr. f. Kocher, Wiesbaden 1891. — *v. Eiselsberg:* Arch. klin. Chir. **46** (1893). — *Muzio:* Giorn. della R. Accademia d. Med. di Torino 1893. — *Gussenbauer:* Verh. dtsch. Ges. Chir. **1893**. — *Bontsch:* Inaug.-Diss. 1893. — *Middeldorpf* und *Metzner:* Arch. klin. Chir. **48** (1894). — *v. Eiselsberg:* Arch. klin. Chir. **48** (1894). —

Schmidt, M. B.: Virchows Arch. **148**, 43 (1897). — *v. Hofmann:* Wien klin. Wschr. **46** (1897). — *Carle:* Accad. di medicin. Torino **15**, II (1897). — *Jäger:* Beitr. klin. Chir. **19** (1897). — *Honsell:* Beitr. klin. Chir. **24**, 112 (1899). — *Sheen:* Brit. med. J. **1899**. — *Becker* und *R. Schmidt:* Verh. d. Naturf. u. Ärzte Aachen **1900**. — *Oderfeld* und *Steinhaus:* Zbl. Path. **12** und **14** (1901 und 1903). — *Fabris:* Bollet. Accad. Med. Torino **1900**. — *Helbing:* Bert. klin. Wschr. **14** (1901). — *Unger:* Inaug.-Diss. Freiburg 1901. — *Gierke:* Virchows Arch. **170** (1902). — *Ehrle:* Inaug.-Diss. 1902, zitiert bei Crone. — *Hollis:* Lancet **1903**. — *Jaboulay:* Soc. des sciences méd. Lyon 8 juillet 1903. — *de Graag:* Mitt. Grenzgeb. Med. u. Chir. **11** (1903). — *Kretschmar:* Mschr. Geburtsh. **19** (1904). — *Steim:* Inaug.-Diss. Freiburg 1904. — *Patel:* Rev. de Chir. **1904**, A 3. — *Halbron:* Bull. Soc. Anthrop. Paris **1904**. — *Tavel:* Arch. prov. de chir. **1904**. — *Goebel:* Dtsch. Z. Chir. **78** (1905). — *Flatau* und *Kölichen:* Dtsch. Z. Nervenheilk. **31** (1906). — *Schrager:* Surg. etc. **1906**. — *Dercum:* I. Nerv. and Ment. Dis. New-York 1906. — *Halpérine:* Thèse de Zürich 1906/07. — *Devic* und *Beriel:* Arch. prov. de chir. Paris 1906. — *Poser:* Inaug.-Diss. Jena 1906. — *Kocher:* Dtsch. Z. Chir. **91** (1907). — *Langhans:* Virchows Arch. **189** (1907). — *Beilby:* Albany M. Ann. 1907. — *Schmidt, K.:* Inaug.-Diss. München 1908. — *Jaboulay:* Gaz. des hospit. civil. et milit. 99, 1909; *Wilkens* und *Hedren:* Hygeia Stockholm 1909. — *Zehbe:* Virchows Arch. **197** (1909). — *Guibé* und *Legueu:* Bull. Soc. nat. Chir. Paris 1909. — *Walther:* Presse méd. 1910. — *Reinhardt:* Inaug.-Diss. Freiburg 1911. — *Regensburger:* Inaug.-Diss. Strassburg 1911 und Berl. klin. Wschr. **33** (1912). — *Foerster:* Inaug.-Diss. Jena 1911. — *Alamartine* und *Bonnet:* Lyon chir. **5** (1911). — *Meyer:* Worcester (Mass.) State Hosp. Papaers 1912/13. — *Kolb:* Beitr. klin. Chir. **82** (1913). — *Jacobaeus:* Dtsch. Z. Nervenheilk. **49** (1913). — *Schauer:* Inaug.-Diss. München 1913. — *de Crignis:* Frankf. Z. Path. **14** (1913). — *Weber:* Inaug.-Diss. Zürich 1913. — *Crone:* Beitr. klin. Chir. **93**, 1 (1914). — *Kanoky:* Surg. etc. **1916**. — *Reinhardt:* Münch. med. Wschr. **45** (1917). — *Leclerc* und *Masson:* Bull. Soc. de Chir. Paris 1918. — *Thomsen:* Beitr. klin. Chir. **115**, 113 (1919). — *Jeffries:* Neoplastic Diseas. Ewing 1919. — *Goedel:* Münch. med. Wschr. **31** (1921). — *Guth:* Zbl. Path. **32**, 10 (1922). — *Zadek:* Ann. Surg. **1923**. — *Joll:* Brit. J. Surg. **1923/24**. — *Bell:* Brit. J. Surg. **1924**. — *Klinge:* Dtsch. Z. Chir. **187** (1924). — *Keppeler:* Zbl. Chir. **51** (1924). — *Knapp:* Arch. ophthalm. **1925**. — *Dreesmann* und *Cords:* Med. Klin. **50** (1925) und Arch. ophthalm. **118** (1927). — *Simpson:* Surg. etc. **42** (1926). — *Brinkmann:* Klin. Wschr. **40** (1927). — *Alessandri:* Surg. etc. **45** (1927). — *Völker:* Münch. med. Wschr. **19** (1928). — *Hinterstoisser:* Wien. klin. Wschr. **15** (1929). — *Thorek:* J. amer. med. Assoc. **96** (1931). — *Doepfner:* S.-Druck. Frankf. Z. Path. **44**. — *Borchert* und *Willer:* Inaug.-Diss. Würzburg 1934 und Münch. med. Wschr. **1933**. — *Willer:* Verh. dtsch. Ges. inn. Med. **1937**. — *Petrovskaja* und *Sofronova:* Chirurgija **5** (1937). — *Froboese:* Zbl. Path. **69**, 12 (1938).

Lebenslauf.

Ich, *Andreas, Georg, Ludwig Zapf*, wurde am 4. Juli 1911 als viertes von sechs Kindern des Polizeikommissars *Georg Zapf* und seiner Ehefrau *Kunigunda*, geb. *Welscher*, zu Fürth i. Bay. geboren. Nach vierjährigem Besuch der Volksschule trat ich in das humanistische Gymnasium in Fürth ein und erlangte dort Ostern 1930 das Reifezeugnis. Dem medizinischen Studium widmete ich mich in Erlangen, wo ich am 11. März 1933 das Physikum und am 30. Oktober 1935 das ärztliche Staatsexamen bestand. Meine Medizinalpraktikantenzeit begann ich an der Chirurgischen Klinik in Erlangen und setzte sie fort an der medizinischen Abteilung des Städt. Krankenhauses in Fürth. Die Bestallung als Arzt erhielt ich am 30. Oktober 1936. Meine Assistentenzeit verbrachte ich an der Chirurgischen Abteilung des obigen Krankenhauses. Seit dem 1. Oktober 1937 bin ich als Assistent am hiesigen pathologisch-anatomischen Institut tätig.